

Симбиоз различных протезных материалов и технических приемов в одной конструкции

Доминик Бехагель, зубной техник, Германия
Серж Фрейлих, стоматолог, Германия

Пациент, который потерял часть зубов и хочет получить помощь стоматолога, часто не представляет, какие проблемы возникнут перед ним. Первые ограничения появляются уже при обсуждении стоимости. Здесь мнение пациента редко бывает объективным, и чтобы порекомендовать «лучший вариант» отврача требуются невероятные усилия.

Более того, если речь идёт об имплантации, у пациента, кроме финансовых, находятся множество других возражений. Обычно он к этому едва ли готов, если вообще готов. Стоимость имплантации, а также и физическое и психологическое бремя вмешательства ортопед для пациента часто становятся непреодолимой проблемой.

Если клиническое обследование показывает, что необходимо более серьёзное лечение, чем хотелось бы пациенту, например, в случае нарушения прикуса, аргументация становится ещё более трудной.

Выполнение главных требований пациента и стоматолога слишком часто достигается путем компромисса, тогда как показатели комфорта, эстетики и цены должны соответствовать ожиданиям пациента.

Представленный пример восстановления верхней челюсти хорошо иллюстрирует это. В данной ситуации, расположение оставшихся зубов больше не могло обеспечивать жевательную функцию. Имелось ухудшение и с эстетической точки зрения, что и беспокоило пациента в первую очередь.

Задняя зубная дуга была не заполнена, с обеих сторон отсутствуют моляры, а также частично и премоляры. По разным соображениям пациент отказался от имплантации. В результате он предпочел частично съёмный зубной протез.

В передней области на два элемента устанавливались коронки с наружным покрытием, которое обеспечивает эстетический эффект. Чтобы обеспечить опору и удержание частично съёмного зубного протеза, использовался фиксатор зубного протеза SEKA REVAX M 3 с рифлёной кромкой.

На зубы, к которым прикреплен мост, накладывалась шина. В норме, в случае здорового и неповреждённого пародонциума, достаточно одного зуба для удержания протеза.

Поскольку при избранном способе лечения используются два примыкающих элемента на каждой стороне, было принято решение использовать шину.

Так или иначе, желательно уменьшить максимальную длину дуги до первого моляра. Это можно сделать, удалив второй моляр на верхней или нижней челюсти. При использовании зубного протеза со свободным концом, ретромолярная подушечка или бугристость челюсти должна быть закрыта. Кроме того, эта дистальная зона поддержки, как на верхней, так и на нижней челюсти, на протяжении длительного времени должна быть стабильной.

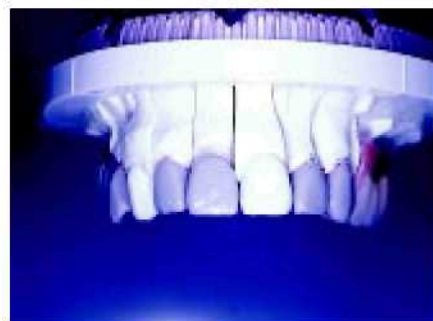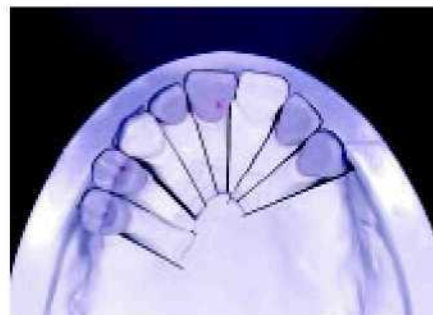Описанные выше меры позволили снизить давление седла свободного конца на опорные зубы,

Благодаря минимальной нагрузке на альвеолярный гребень, ожидаемая атрофия в области под протезом также достаточно ограничена. Это непосредственно ведёт к получению стабильного протеза, который вероятно не потребует частой смены накладок. Ощущения от такого протеза практически идентичны ощущениям от неподвижно закреплённого протеза.

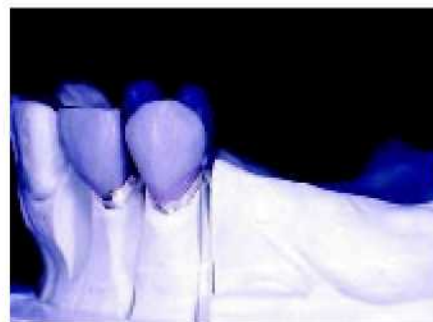В качестве удерживающего элемента был выбран подпружиненный штифт. Такой тип крепления придаёт конструкции гибкость, что позволяет избежать отрицательных последствий использования тяжело нагруженного протеза. Такой подход и применение рифлёной кромки, позволяет обеспечить достаточную опору протезу. Последняя существенно улучшает окончательную пассивную посадку протеза. Другое преимущество подпружиненных штифтов — возможность настройки высоты. После установки протеза очень часто оказывается, что удержание не оптимально, что означает неполное попадание подпружиненного штифта в гнездо. Подпружиненный штифт можно снять и слегка укоротить или удлинить (распорный диск AF 69). Кроме легкости замены, ещё одно преимущество конструкции — простая установка и снятие.

На следующих изображениях показан процесс изготовления протеза. Фиксатор протеза SEKA

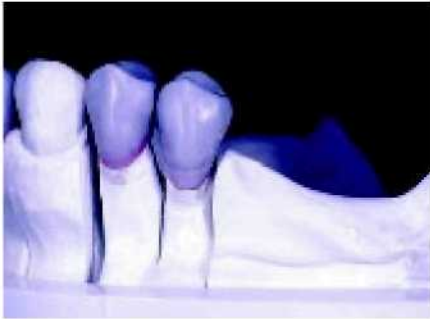
REVAX M 3 обрабатывался с использованием адгезионной техники. Здесь обе части, связанные композитным материалом, образуют единую конструкцию. Преимущество этого метода очевидно: традиционные методики закрепления, которые требуют нагревания, неизбежно приводят к напряжениям в конструкции. Хотя такой протез всё же можно поставить, неправильное расположение соединяющих элементов, в конечном счёте, уменьшает срок службы,



1—2. Реставрация анатомии как основа подструктуры и расположения присоединяющих элементов.



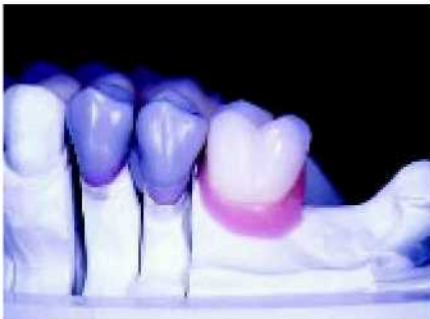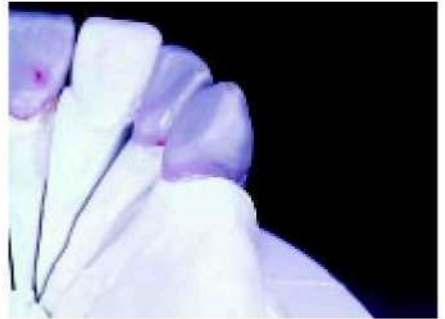3. Положение точки контакта по отношению к десне в значительной степени определяет способ фиксации соединителя на коронке.



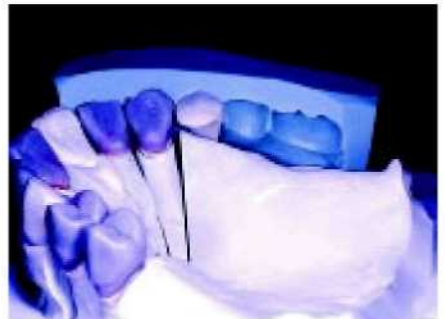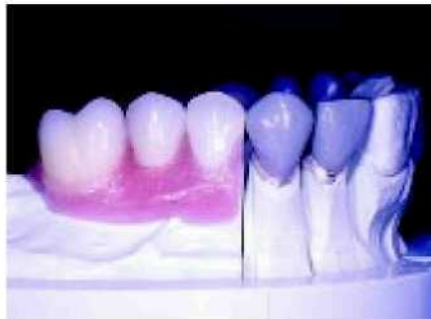4. Соединение фиксатора протеза с коронкой всегда должно делаться ниже естественной точки контакта.



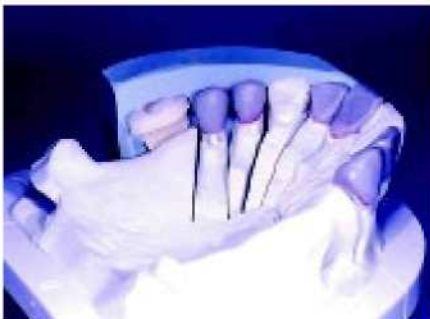5—6. Центр альвеолярного гребня определяет горизонтальное положение фиксатора протеза (охватывающая часть),



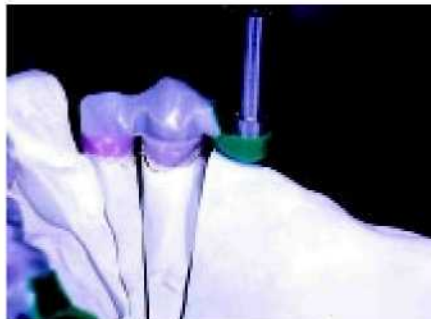7—8. Расположение зубов является показанием для вертикального размещения с идеализированным восстановлением прикуса.



9. Конструкция охватывающей части...



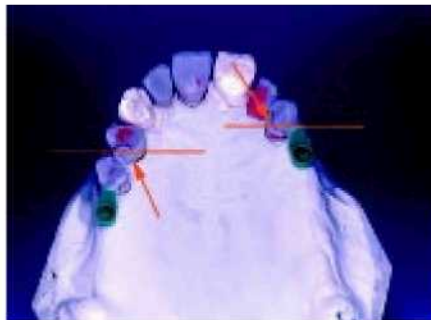10. ...соответствует расположению зубов.



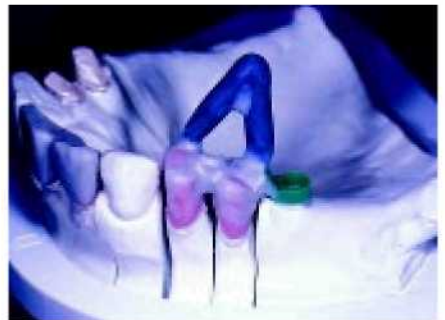11—12. Строгая параллельность линия вставки без сомнения необходима, Рифлёные кромки (0°) выполняют функцию опоры на зубы.



13. Окружающая на 180° опора на зубы может быть выполнена окклюзивным смещением, а не межзубным рифлением (которое может привести к ослаблению).



14. Снижение опоры на зубы необходимо в случае неровно помещённой опоры, чтобы избежать поперечного качания,



15. Каналы для литья размером приблизительно 3,5 мм подходят к каждой объёмной части,



16. Наклонное расположение облегчает введение материала заливки.



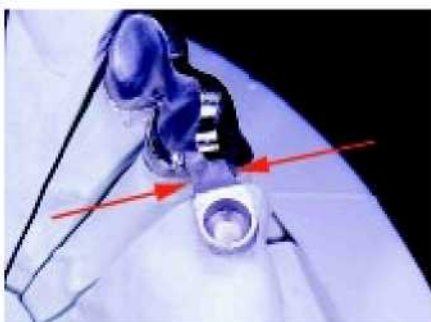
17—18. Для обеспечения лучшей адгезии композита (адгезивная технология), внутренняя поверхность охватывающего держателя также обрабатывается 110 мкм оксидом алюминия на пескоструйном аппарате.



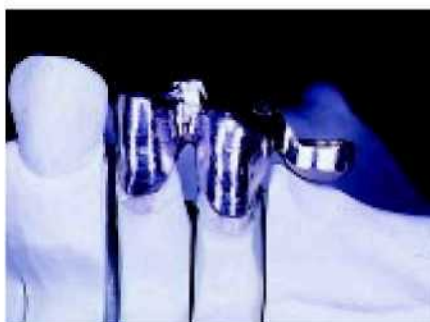19—20. На зубную опору и охватывающий держатель наносится параллельное рифление в 0°.



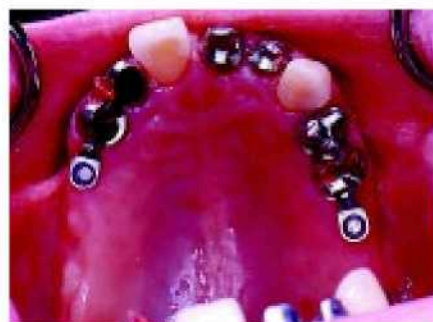21. Из эстетических соображений, переход между коронкой и охватывающим держателем должен быть достаточно мал.



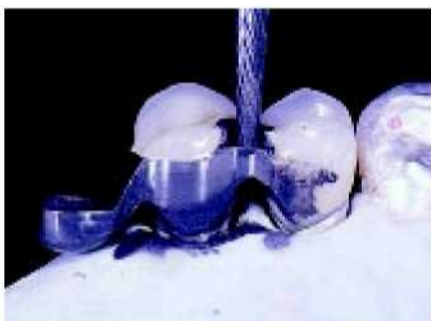22. Уменьшение оставляет достаточно места для первого элемента протеза. Следовательно, в области перехода не будет тёмной зоны.



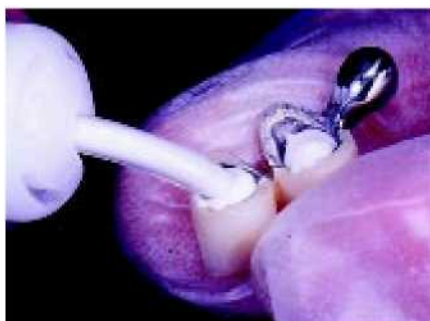23. Охватывающий держатель помещается в центре оси первого протезного элемента, чтобы он не был виден из-под съёмного протеза.



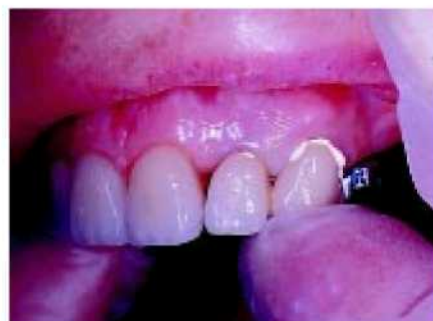24. Металлическая основа с фарфоровой облицовкой примеряется на своём месте во р^му. Теперь можно произвести окончательное уточнение оттенка.

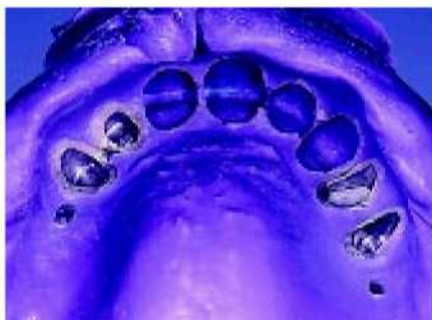

25. После обжига фарфора на коронке, переход метал/фарфор обрабатывается дополнительно.



26—27. При приготовлении промежуточного оттиска, основные части фиксируются временным раствором, что позволяет избежать смещения (часто оно происходит, когда раствор ещё не затвердел).





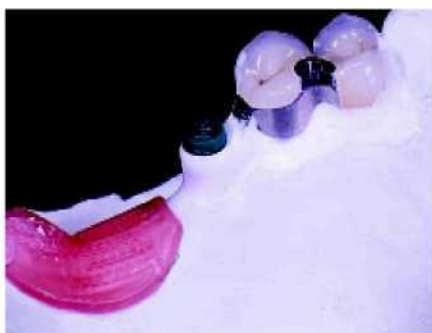28. Охватывающее основание на просвет, видно его пассивное прилегание к десне.



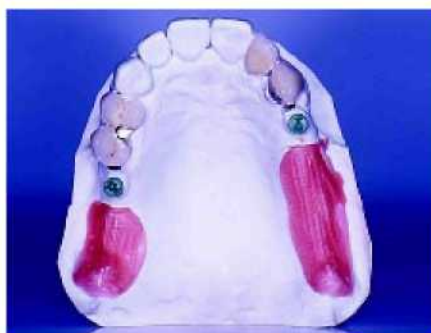29. Матрица из акриловой смолы гарантирует пассивную фиксацию при дальнейшей обработке



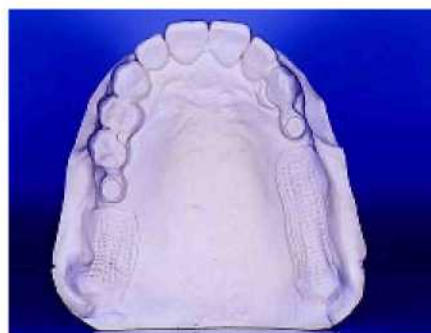30. Произведена фиксация воском ^{по}д углом 2° с помощью нагретого штифта. Это придает устойчивость при изготовлении основы. Таким образом, достигается пассивная фиксация.



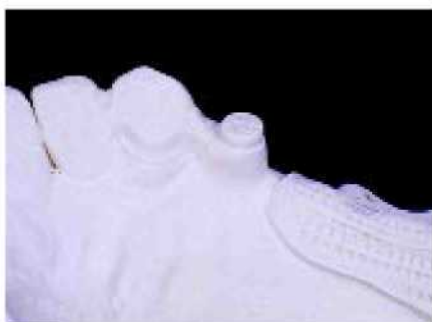31. С помощью специального дублирующего макета создаётся необходимое пространство для применения техники наполнения (адгезивная техника).



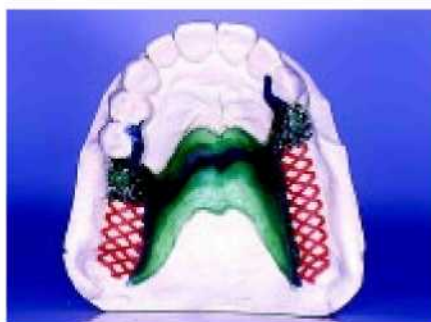32. После высвобождения воска вокруг крепления остаётся приблизительно 1 мм свободного пространства. В дальнейшем это пространство между креплением и седлом зубного протеза заполняется металлом.



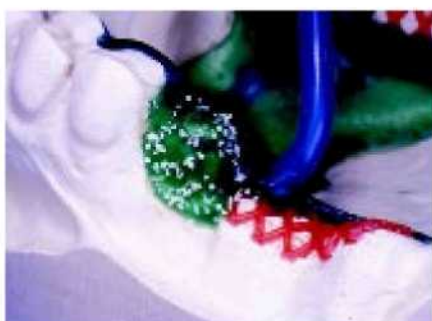33. Модель из тугоплавкого материала представляет собой реалистичную реплику...



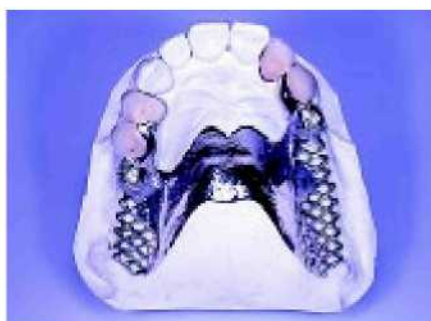34. ... среди прочего видно крепление с дублирующим макетом.



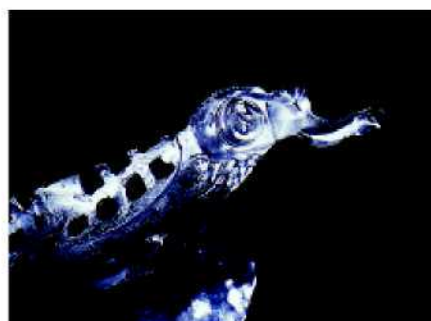35—36. Металлическое основание обрабатывается воском традиционным способом с использованием нёба для частичной поддержки.



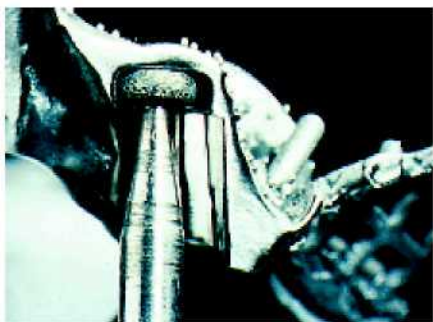37. Правильное положение литников обеспечивает точное литьё.



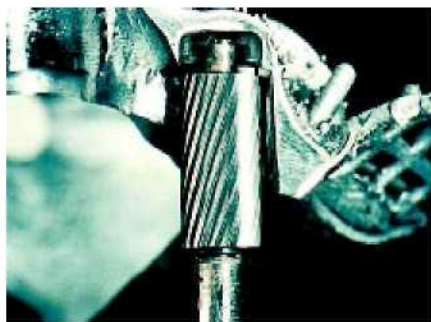38. Готовая металлическая часть основания должна вставляться без всякого трения.



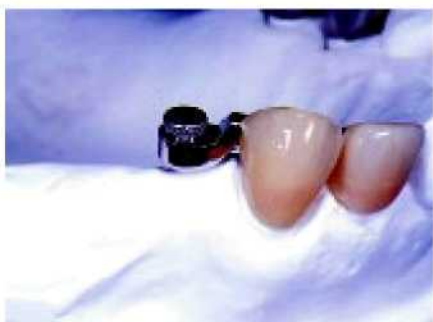39. Чистота внутри гарантирует хорошее связывание,



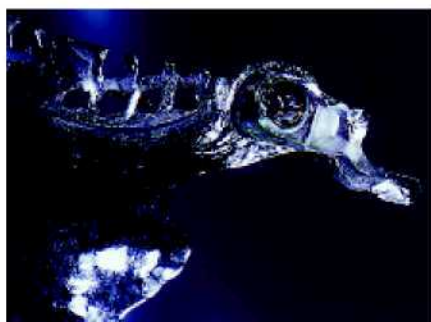40—41. Для обработки внутренней поверхности используются принадлежности RE H 20 и RE H 10.



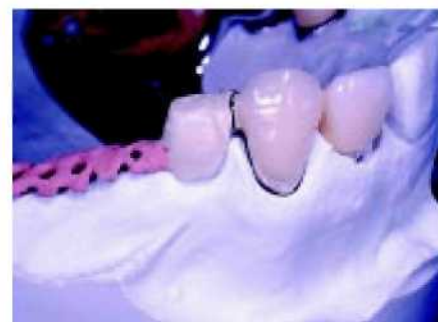42. Полость, обработанная пескоструйным аппаратом (110 мкм), заполняется специальным анаэробным связывающим композитом CEKA SITE.



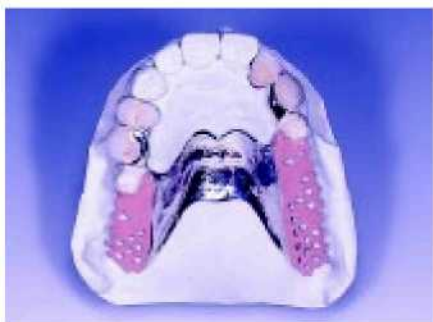43. Прежде чем зафиксировать на протезе вставную часть, она помещается в охватывающую часть с промежуточным объёмным держателем.



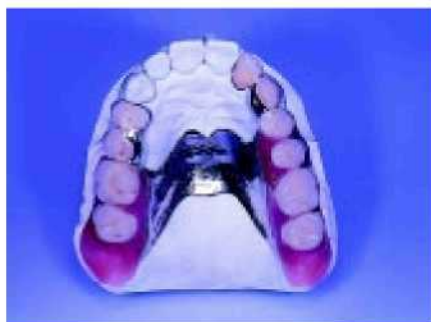44. После отверждения композита, вставная часть становится в правильное положение.



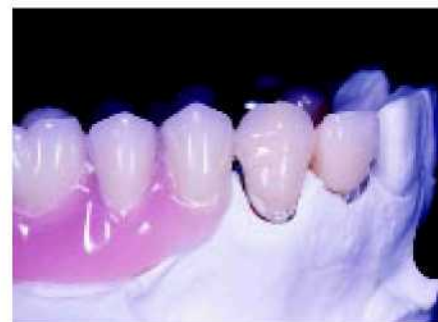45. После доведения оттенка протезный элемент можно поместить на место,



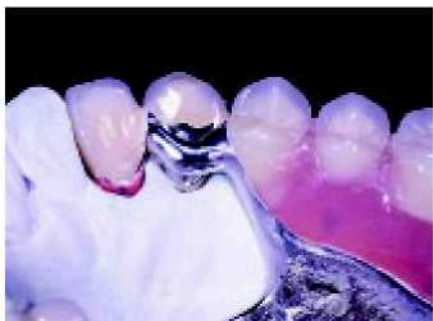46. Сёдлам придаётся розовый оттенок.



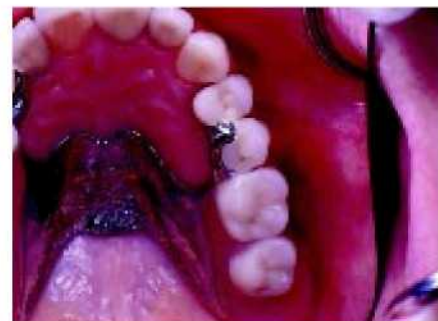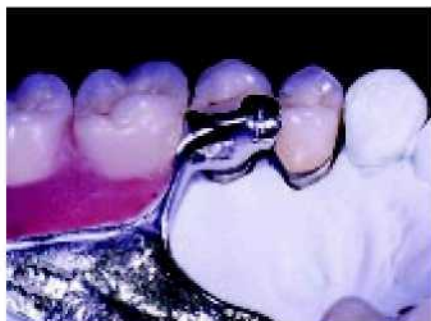47. Бугристая часть челюсти всегда закрыта.



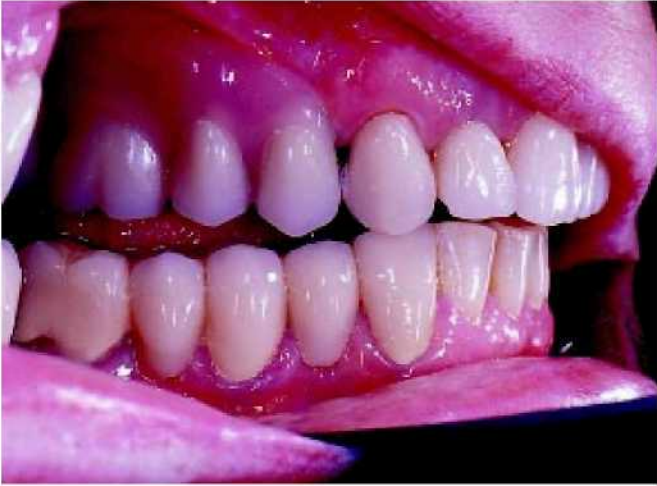48. Переход между коронкой и съёмным протезом вообще едва ли виден.



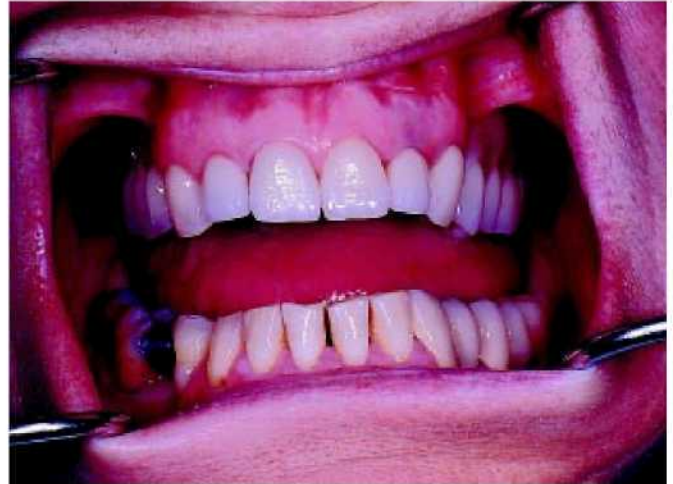49—50. Рифлёная опора зубного протеза гарантирует аксиальную передачу механического напряжения.



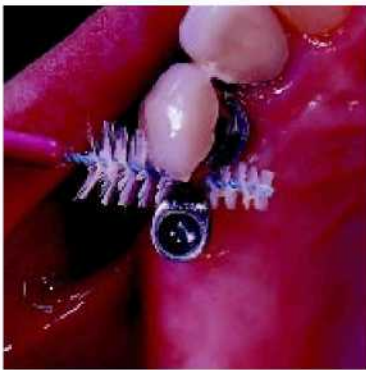51. Для изменения глубины опоры протеза перемещается в направлении челюсти.



52. Точно подогнанные крепления в области перехода между фиксированной и съёмной частями протеза.



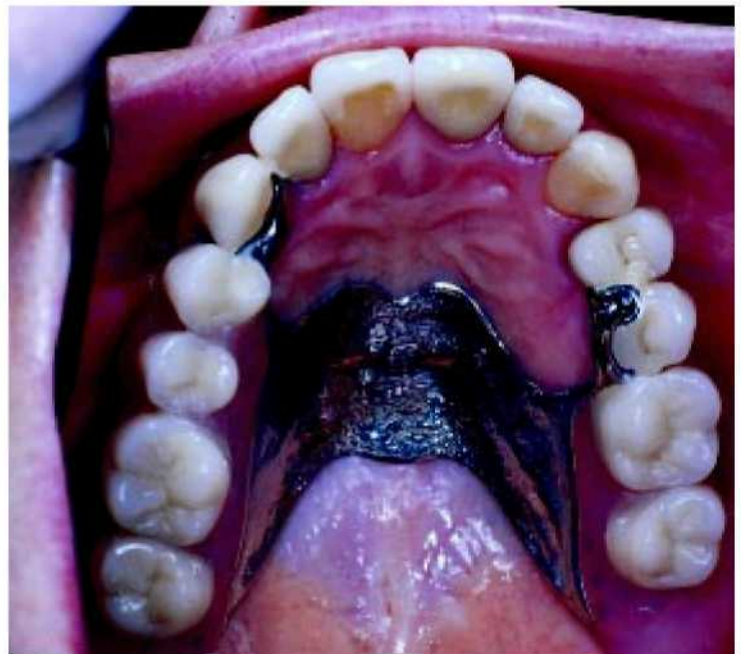53. Гармония — вот результат правильно выбранных материалов, методов и опыта.



54. Возможности профилактики обеспечивают большой срок службы периодонтального окружения.



55—56. Съёмный протез с креплением СЕКА REVAX может восстановить зубную дугу в эстетическом и функциональном смысле к полному удовлетворению пациента.



ТСФ "ДЕНСТАР"

Материал предоставлен официальным дилером
«Alphadent Seka Center» фирмой «ДЕНСТАР»
Тел: (+ 7 495) 438-9679

Тел./факс: (+ 7 495) 438-8683

E-mail: den-star@mtu-net.ru URL: www.den-star.ru



Зубной
ТЕХНИК